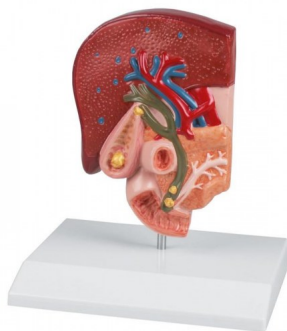


## Žlučový kámen



### Popis

Tento model zobrazuje velmi podrobně anatomii biliárního systému a jeho okolí. Ve stěně žlučníku jsou zobrazeny tkáňové změny způsobené chronickým zánětem i akutní zánět (cholecystitida). Žlučové kameny jsou znázorněny na následujících typických místech:

- spirálové ventily
- fundus
- žlučovod
- papilární otvor tenkého střeva

Upevněno na základně.