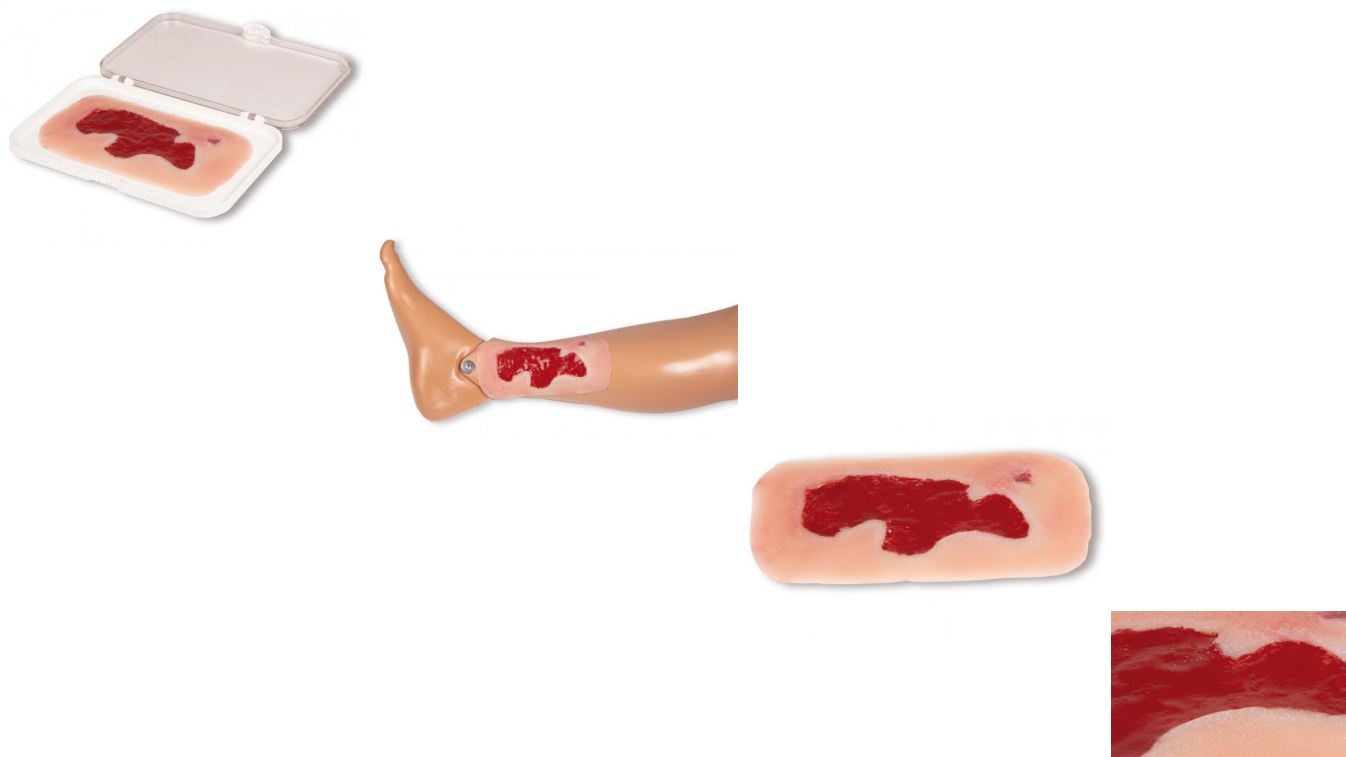


Arteriální bérkový vřed, malý, granulační fáze



Popis

Tato samolepící rána představuje arteriální bérkový vřed, defekt substance v tkáni dolní končetiny v důsledku periferního arteriálního okluzivního onemocnění (PAOD). V důsledku nedostatečného prokrvení a s ním spojeného nedostatečného zásobení kyslíkem je hojení ran zpomaleno, jakákoli drobná poranění se mohou stát chronickými ranami. V této mulaži je znázorněna granulační fáze po úspěšné kauzální terapii a pečlivém vyčištění rány. Tato malá rána je ideální pro přiložení na kotník nebo bérce a přilne sama. Pro delší použití ji lze fixovat speciálním kožním lepidlem. Všechny materiály použité v tomto výrobku jsou dermatologicky nezávadné.

Dodáváno v úložném boxu.