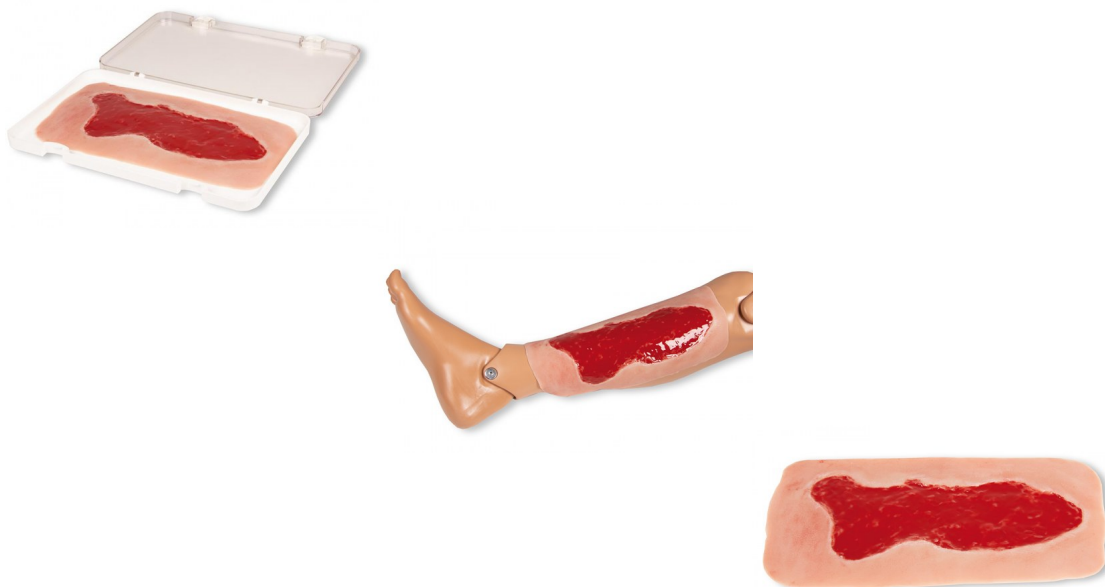


## Venózní bércový vřed, velký, fáze granulace



### Popis

Tato samolepící rána představuje vřed na noze, změny tkáně na dolní končetině v důsledku chronické žilní nedostatečnosti.

Zobrazená fáze granulace představuje nejběžnější vředovou chorobu (60% až 80% ze všech vředových chorob) v neléčeném stavu. V této fázi je velmi důležité použít vhodný obvaz, aby se zabránilo poruchám hojení rány (perzistence fibrinu). Tato velká rána sama přilne k dolní končetině. Pro delší použití může být fixována speciálním lepidlem na pokožku. Všechny materiály použité v tomto produktu jsou dermatologicky nezávadné.

Dodáváno v úložném boxu.