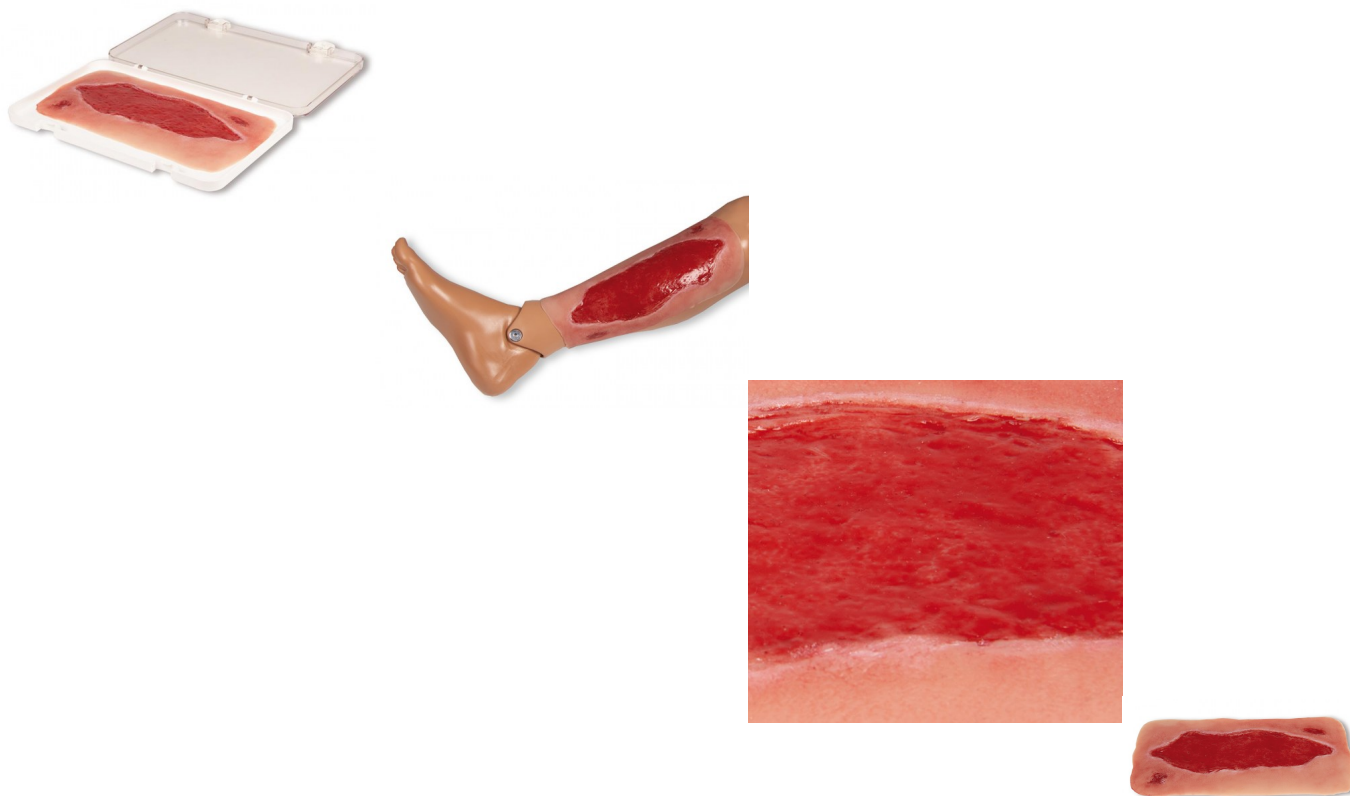


Arteriální bérkový vřed, velký, granulační fáze



Popis

Tato samolepící rána představuje arteriální bérkový vřed, defekt pokožky a tkáň dolní končetiny v důsledku periferního arteriálního okluzivního onemocnění (PAOD). V důsledku nedostatečného prokrvení a s tím souvisejícího nedostatečného zásobení kyslíkem je hojení ran zpomaleno, jakákoli drobná poranění se mohou stát chronickými ranami. V této muláži je znázorněna granulační fáze po úspěšné kauzální terapii a pečlivém vyčištění rány. Imitace poranění je ideální pro přiložení na dolní končetinu, kde sama přilne. Pro delší použití ji lze fixovat speciálním kožním lepidlem. Všechny materiály použité v tomto výrobku jsou dermatologicky nezávadné.

Dodáváno v úložném boxu.